

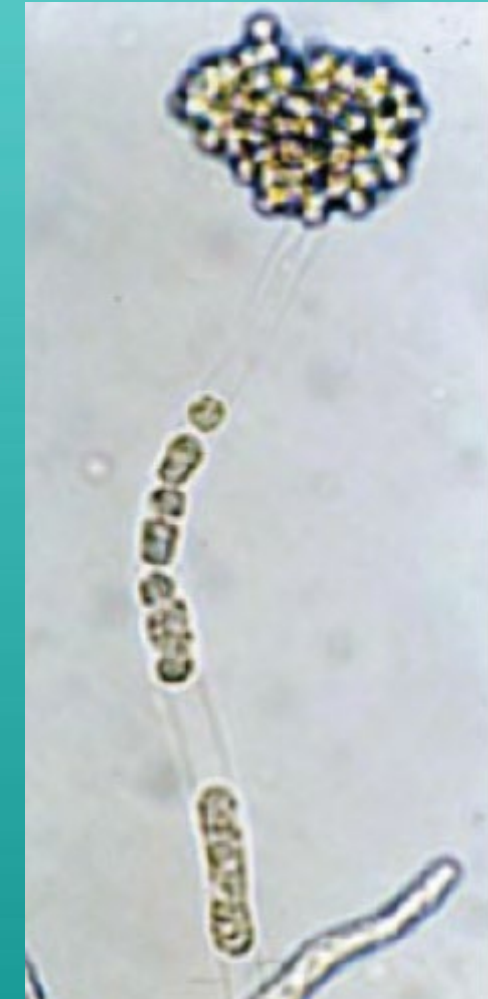
流行性潰瘍症候群

Epizootic ulcerative syndrome



INTRODUCTION

- 流行性潰瘍症候群EUS
 - 又稱真菌性肉芽腫病
 - 為 *Aphanomyces invadans* 造成魚體表潰瘍
 - 多為 季節性 感染
 - 可感染多種淡水魚與半鹹水種

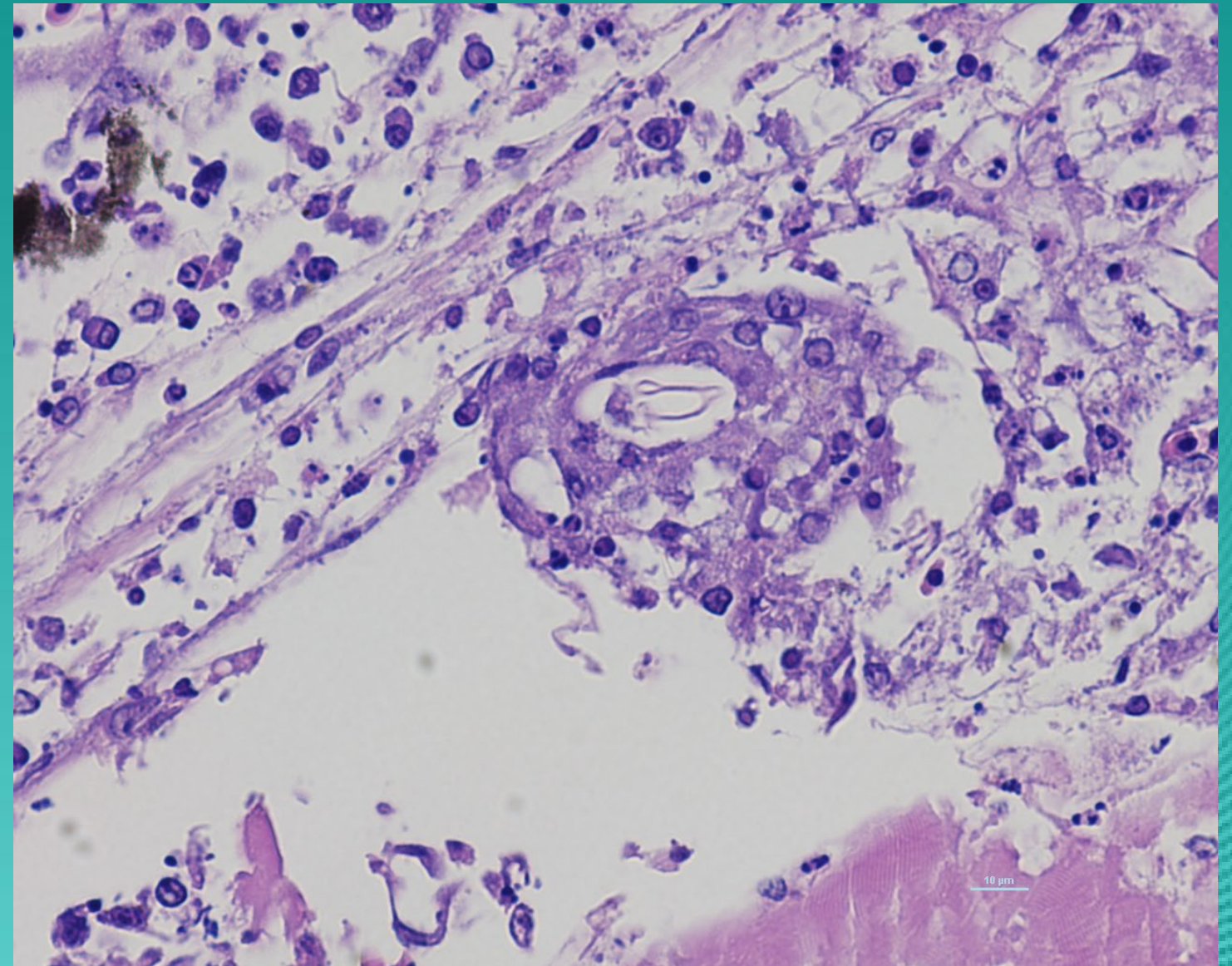
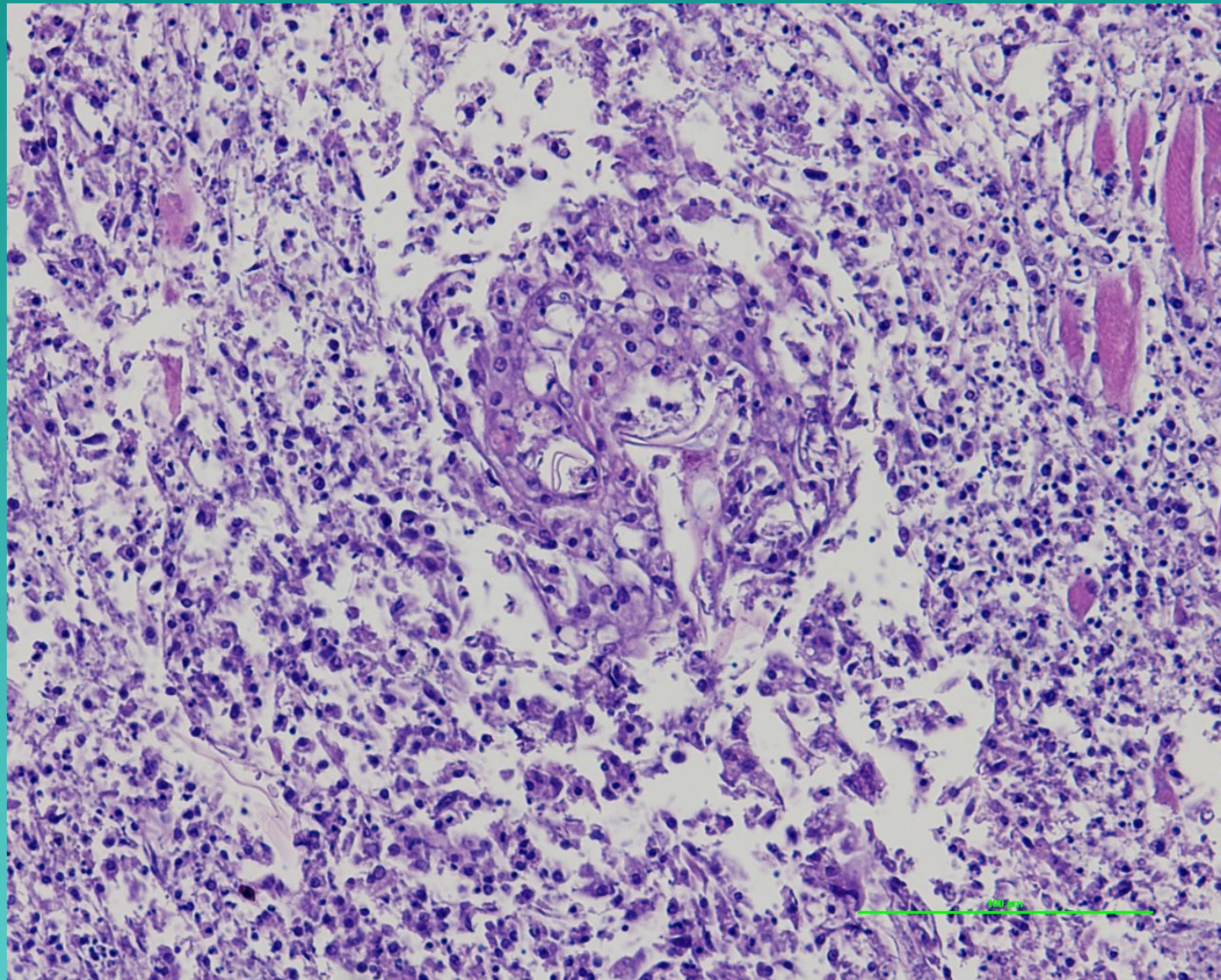


GROSS PATHOLOGY



體表有大型紅、灰色潰瘍，常有棕色壞死灶症

HISTOPATHOLOGY



壞死性肉芽腫炎症反應，可見黴菌菌絲



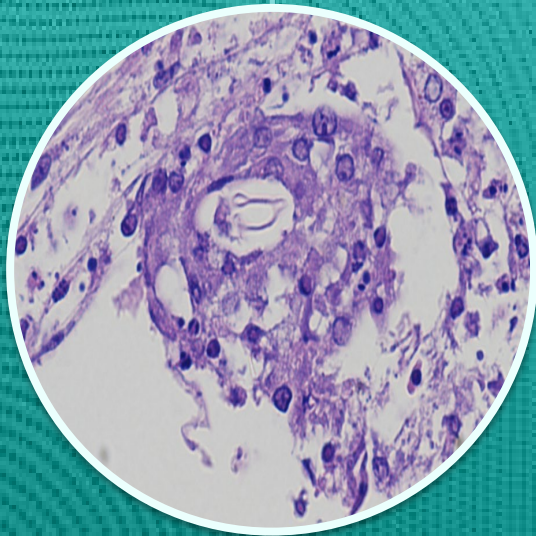
DIAGNOSIS

▶ 初步診斷

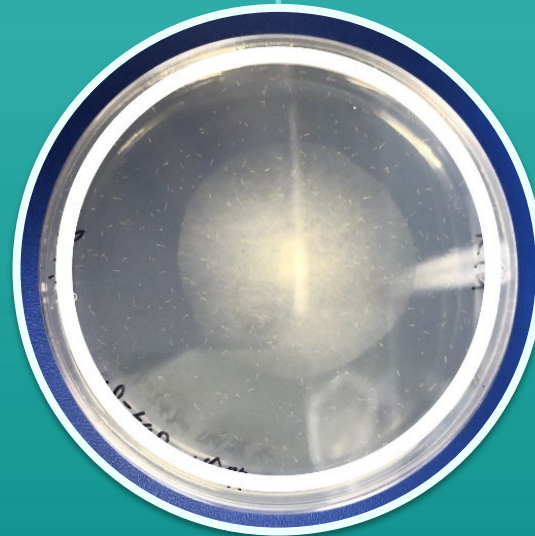


臨床症狀 - 季節性大量死亡
肉眼病變 - 體表潰瘍

▶ 實驗室診斷

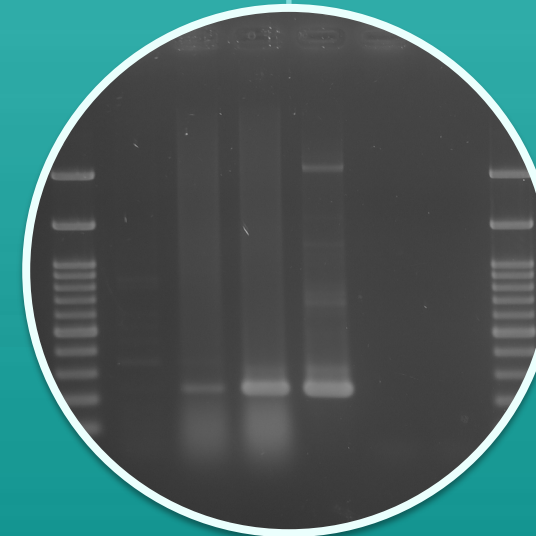


病理學
檢查



微生物學
檢查

示意圖
非病原菌



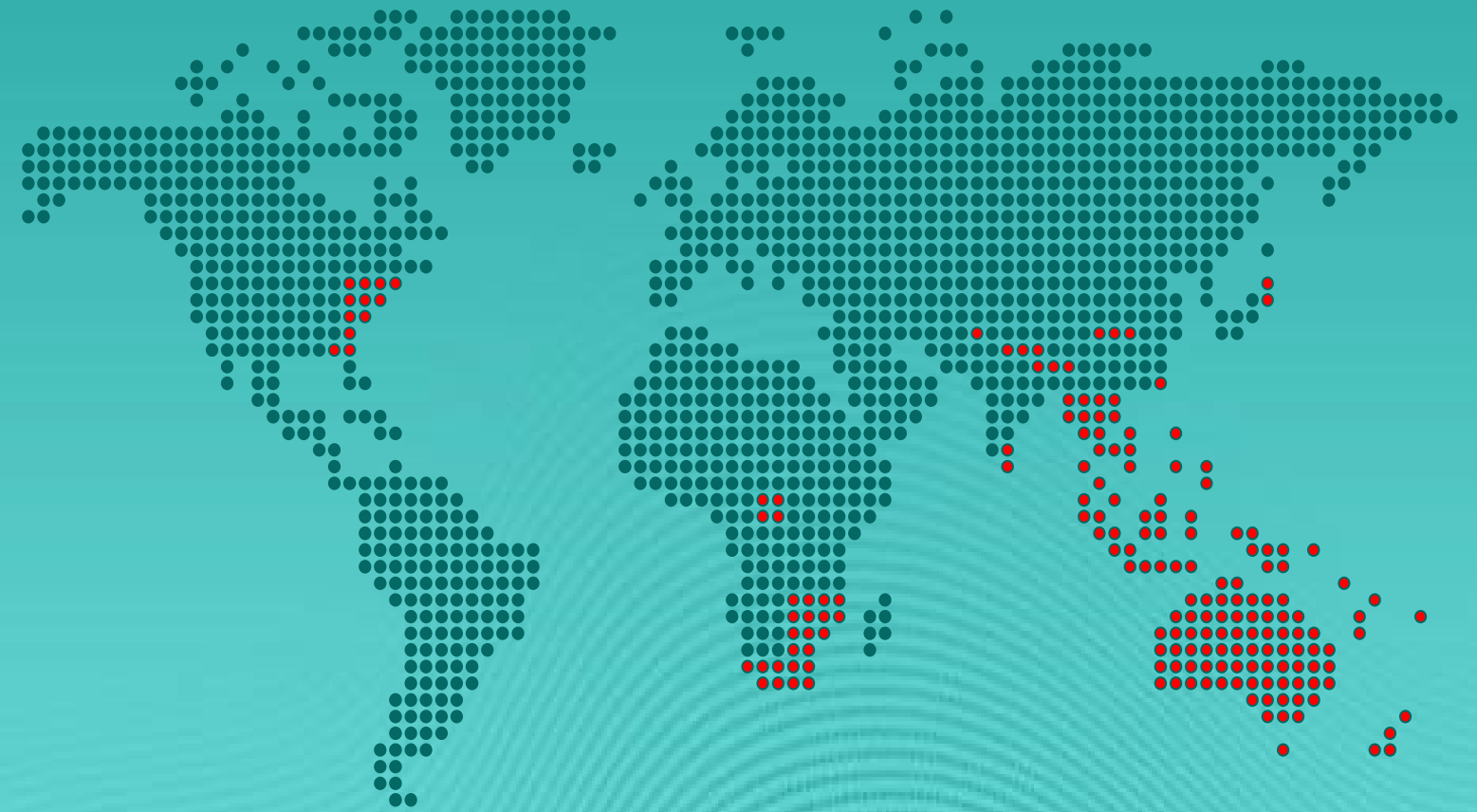分子學
檢查

OIE表列疾病
建議PCR+定序
確認



EPIDEMIOLOGY

- 國際疫情
 - 東南亞、南亞、日本、中國、澳洲、美國、非洲等都有病例。
- 台灣本病現況
 - 今年首度通報OIE。
- 是否會傳染給人
 - 否



CONTROL & PREVENTION

- 病魚無法治療，病原不易從自然環境清除。
- 病魚應盡速移除，並妥善處理避免病原擴散。
- 陽性場於好發季節(冬季)避免飼養感受性物種。
- 加強魚場生物安全管理。

